

ANATOMIE APPLIQUEE

ORGANISATION DU CORPS HUMAIN.

Le système nerveux

Il comprend le cerveau, la moelle épinière, les nerfs, les yeux et les oreilles.

Le système endocrinien

Il produit les hormones qui coordonnent les fonctions de l'organisme.

L'appareil cardio-vasculaire

Il comprend le cœur, les artères, les veines et le sang qu'il véhicule.

L'appareil respiratoire

Il comprend le nez et la gorge, les bronches et les poumons. La respiration est l'ensemble des phénomènes qui permettent l'absorption d'O₂ et le rejet du CO₂

Le système musculaire

Il dépend étroitement de l'appareil osseux.

L'appareil digestif

Il comprend la bouche, les dents, l'estomac le foie les intestins...

L'appareil reproducteur

Il permet la reproduction et chez la femme la gestation.

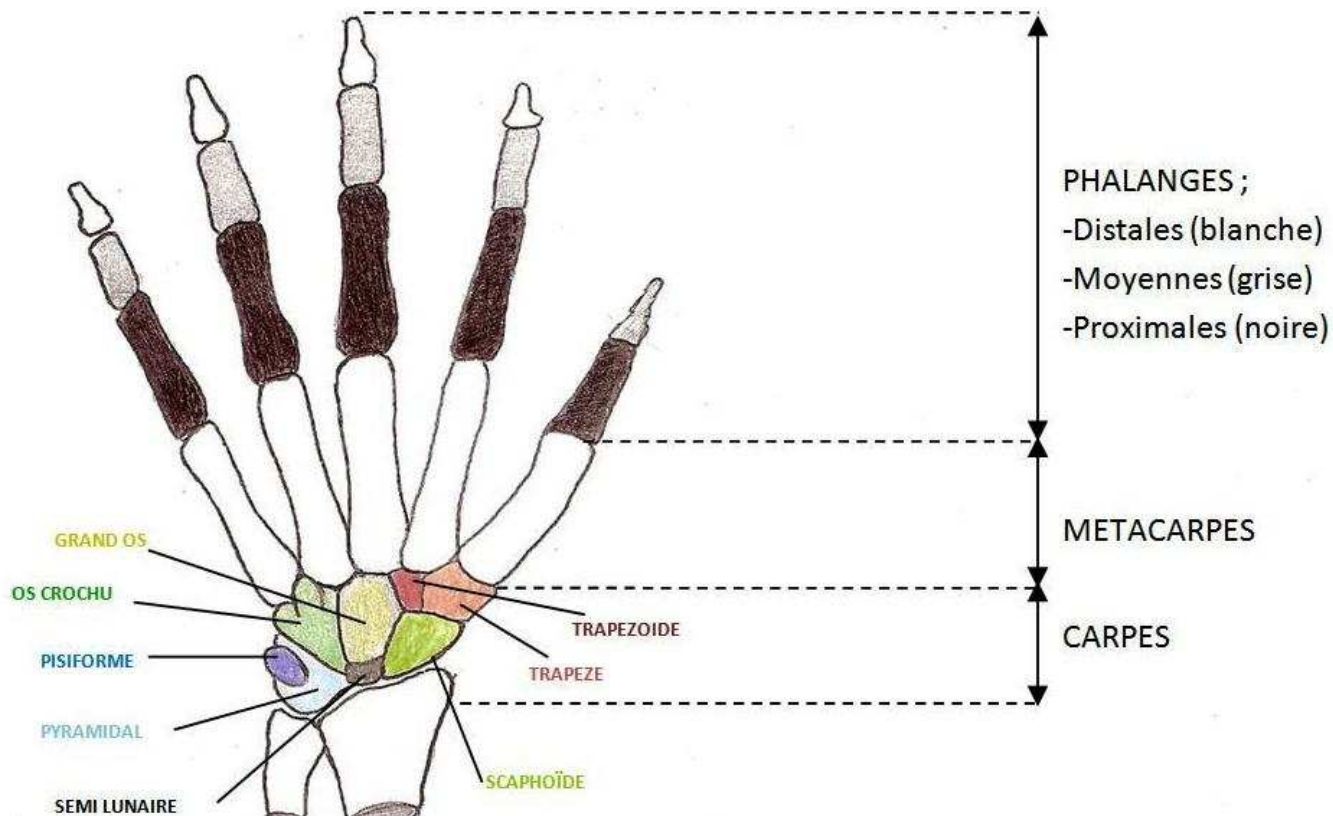
L'appareil urinaire

Il comprend les reins et la vessie, il assure l'épuration du sang et le rejet de l'urine dans le milieu extérieur.

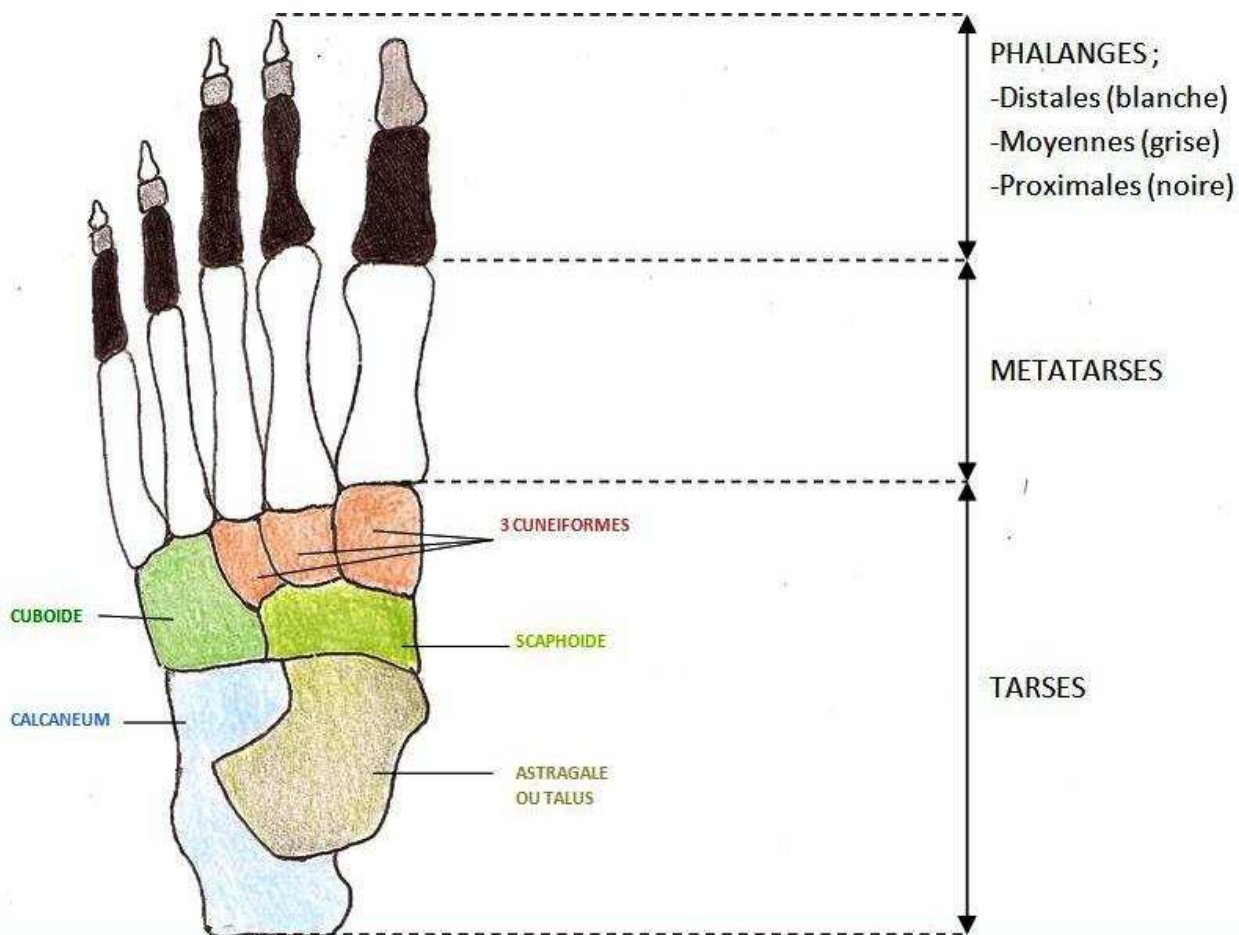
Le squelette ou appareil osseux.

Il est la charpente osseuse de l'organisme.

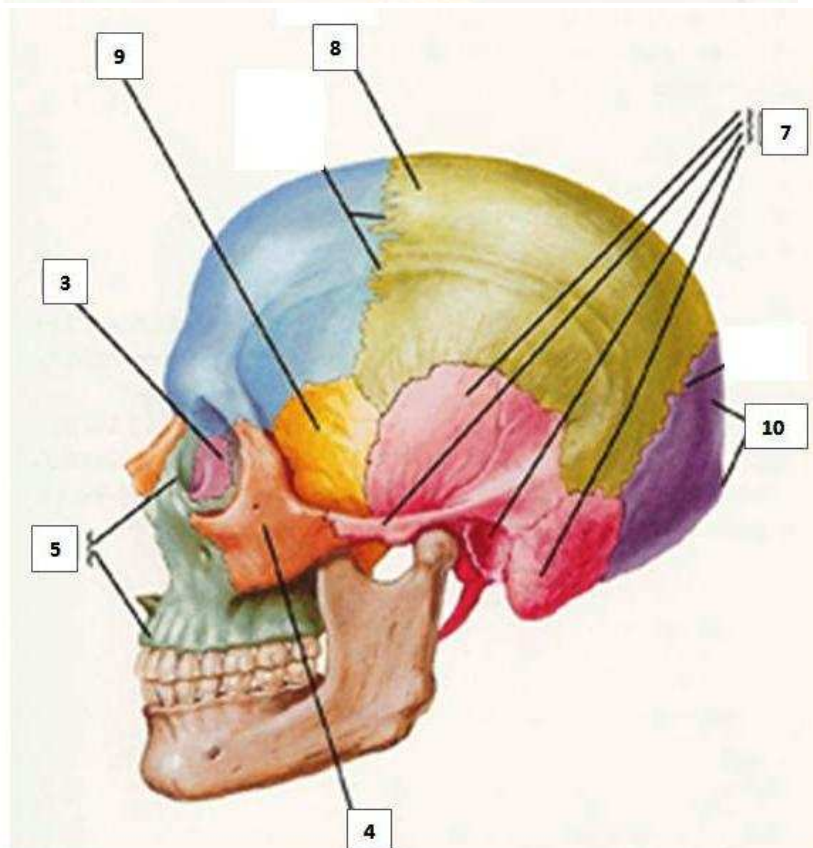
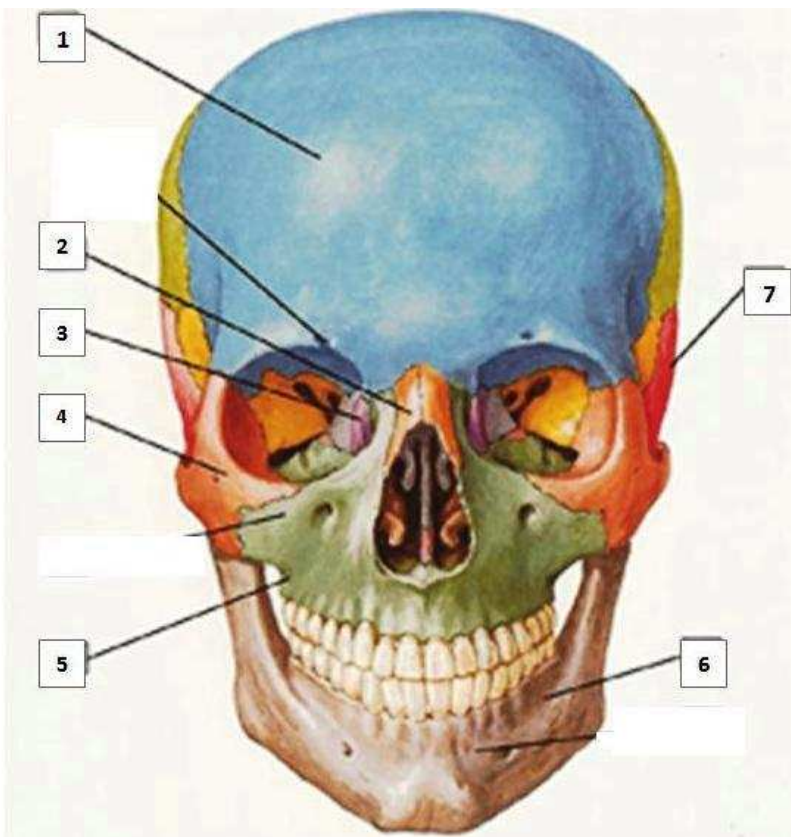
OS DE LA MAIN



OS DU PIED



OS DU CRANE



1 : FRONTAL

2 : NASAL

3 : LACRYMAL

4 : ZYGOMATIQUE

5 : MAXILLAIRE

6 : MANDIBULE

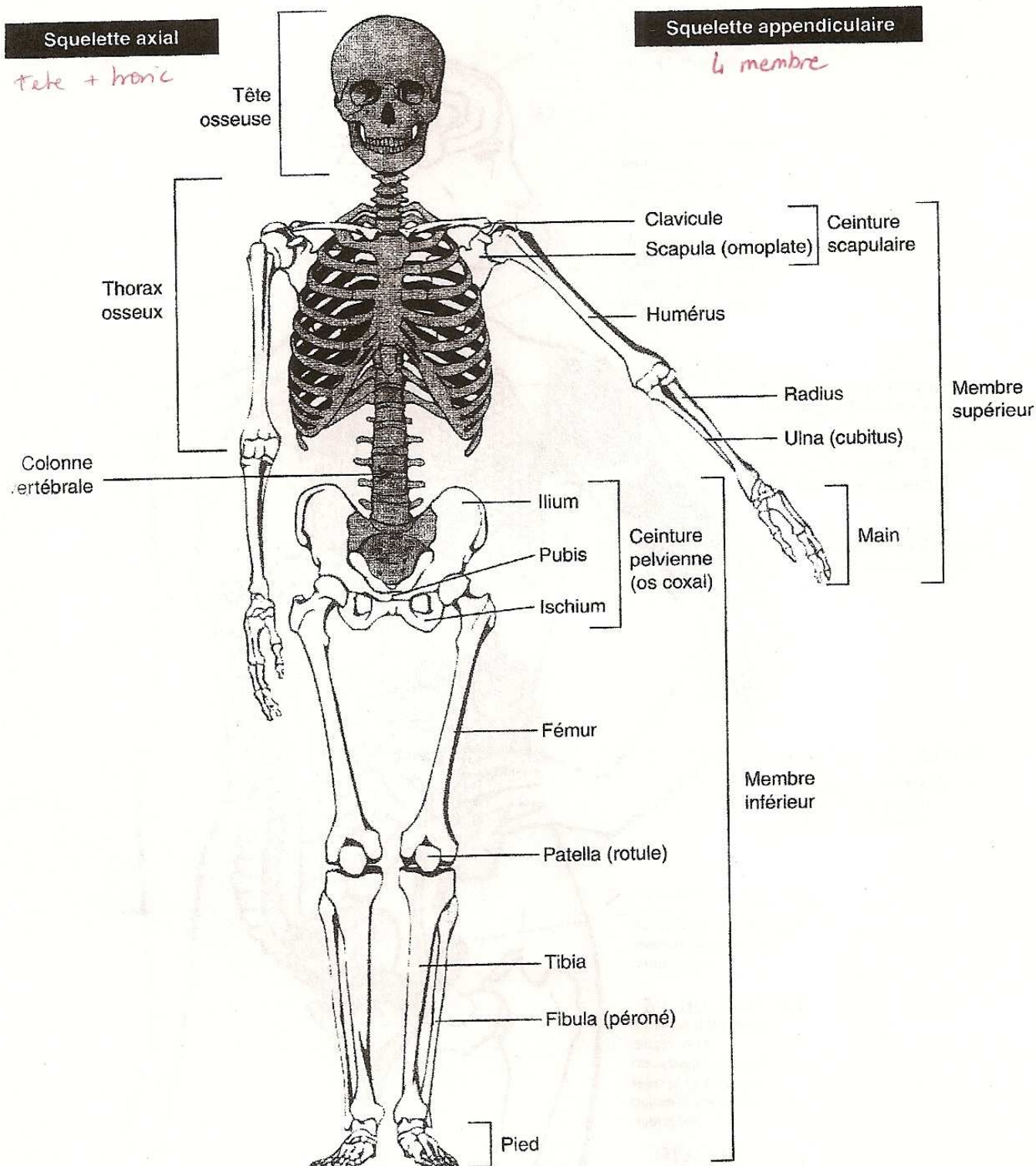
7 : TEMPORAL

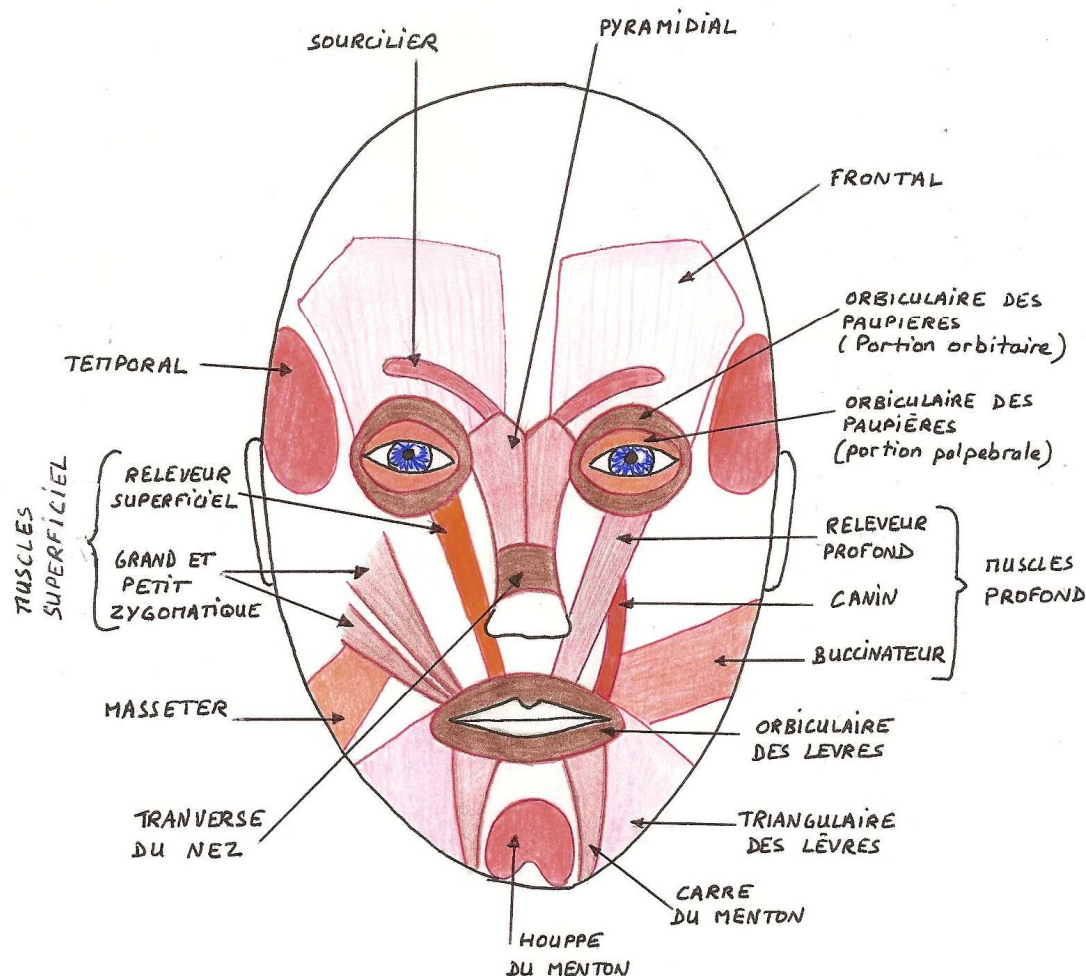
8 : PARIETAL

9 : SPHENOIDE

10 : OCCIPITAL

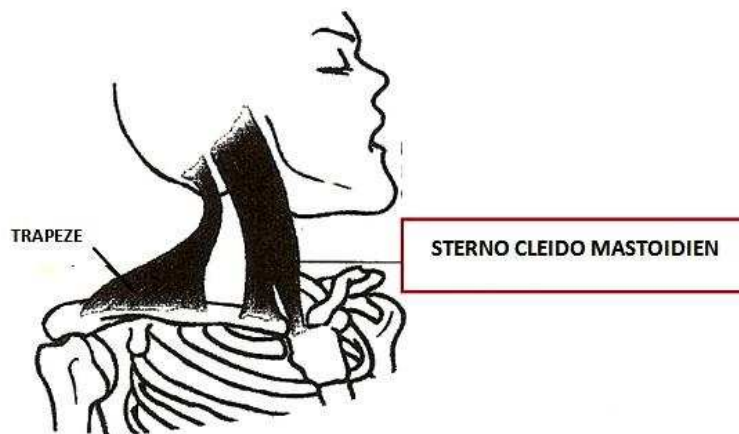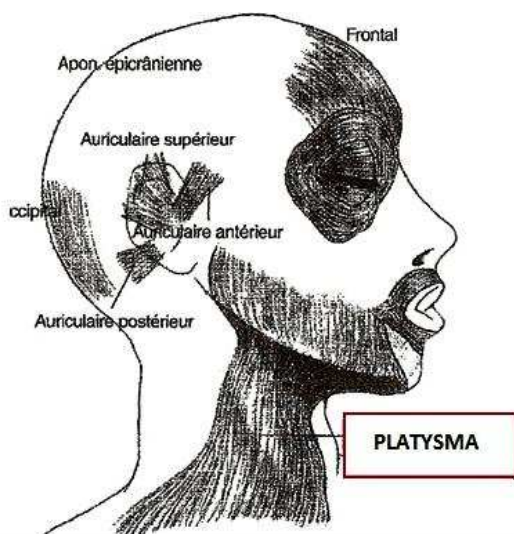
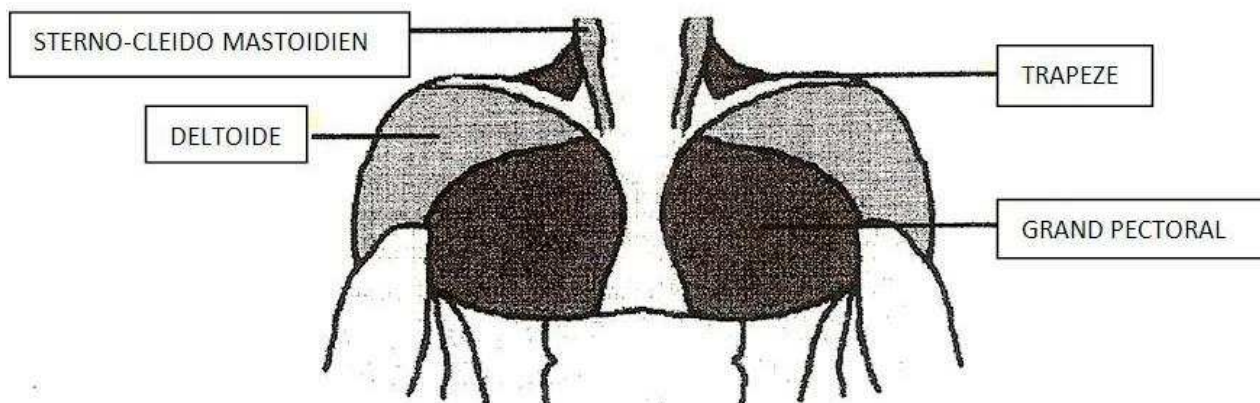
SQUELETTE DU CORPS HUMAIN





Nom du muscle	Fonction du muscle
TEMPORAL	Elévateur de la mâchoire inférieure.
MASSETER	Elévateur de la mâchoire inférieure
FRONTAL	Elève la peau des sourcils (étonnement, attention)
PYRAMIDAL	Attire en bas la peau de l'espace inter sourcilier en abaissant légèrement la tête du sourcil (agressivité, mécontentement, méfiance)
SOURCILIER (OU CORRUGATEUR DU SOURCIL)	Rapproche les sourcils de la ligne médiane en surélevant la partie interne (douleur)
ORBICULAIRES DES PAUPIERES (PORTION PALPEBRALE ET PORTION ORBITAIRE)	Fermeture de l'orifice palpébral, dilatation du sac lacrymal, (participation au rire, aux larmes, à la réflexion)
TRANVERSE DU NEZ	Attire l'aile du nez en avant et vers le haut (mauvaise humeur)
BUCCINATEUR	Tire les commissures labiale vers l'arrière, prend part dans l'action de siffler, de souffler de mastiquer.
CANIN	Expression de menace.
GRAND ZYGOMATIQUE	Attire en haut et en dehors la commissure labiale (rire, gaieté, hilarité)
PETIT ZYGOMATIQUE	Elève la lèvre supérieure en une courbe inverse de celle produite par le grand zygomatique (attendrissement)

RELEVEUR SUPERFICIEL	Attire en haut l'aile du nez et la lèvre supérieure. (pleurer à chaude larme, déplaisir)
RELEVEUR PROFOND	Attire en haut la lèvre supérieure et l'aile du nez (mécontentement, chagrin)
TRIANGULAIRE DES LEVRES	Abaisse la commissure labiale (tristesse, mépris, dégoût, découragement)
CARRE DU MENTON	Attire en bas et en dehors la moitié correspondante de la lèvre inférieure (dégoût)
HOUPE DU MENTON	Elève le menton et la lèvre inférieure (doute, scepticisme)
ORBICULAIRE DES LEVRES	Fermeture de l'orifice buccal, préhension des aliments, pincement des lèvres.



PLATYSMA ou **PEUCIER DU COU** : Muscle large et mince qui s'étend de la partie supérieure du thorax au bord inférieur de la mandibule et à la face profonde de la peau du menton.
 Action : il attire en bas la peau du menton.
 Mimique : expression de souffrance, d'effroi.

Rôle : la contraction d'un seul muscle (le **sterno-cleïdo mastoïdien**) fléchit la tête et l'incline de son côté. La contraction bi latérale produit la flexion de la tête.